Aus dem Pathologischen Institut der Universität Marburg
Direktor: Professor Dr. M. Versé

Über zwei seltene Mißbildungen des Herzens

⟨Cor biloculare und Cor triloculare biatriatum⟩

Inaugural-Dissertation

zur

Erlangung der Doktorwürde in der gesamten Medizin

der

Hohen Medizinischen Fakultät

der Philipps-Universität zu Marburg

vorgelegt von

Kurt Weidemann
Medizinalpraktikant aus Kassel

Marburg-Lahn
1936

Hessischer Verlag Karl Euker

Angenommen von der Medizinischen Fakultät Marburg
am 28. Februar 1936.

Gedruckt mit Genehmigung der Fakultät.

Referent: Prof. Dr. *Versé*.

R. UNIV.
BIBLIOTHEEK
LEIDEN

Meinen Eltern.

Übersicht

1. Einleitung:
   Begriffsbestimmung des Cor biloculare und des Cor triloculare.

2. Hauptteil:

   A. I. *Cor biloculare.*
      1. Anamnese.
      2. Anatomisch-pathologischer Befund.
      3. Fälle der Literatur.
      4. Tabellarische Zusammenstellung der Fälle von Cor biloculare.

   A. II. *Cor triloculare.*
      1. Unterschied zum Cor biloculare.
      2. Anamnese.
      3. Anatomisch-pathologischer Befund.
      4. Fälle der Literatur.
      5. Ergänzende Fälle von Cor triloculare biventriculare und Cor pseudotriloculare.

   B.
      1. Entstehungstheorien der Mißbildungen.
      2. Entwicklung der Septen.
      3. Normaler embryonaler Kreislauf und Vergleich mit dem embryonalen Kreislauf beim Cor biloculare.
      4. Kreislaufverhältnisse im Cor biloculare.
      5. Kreislaufverhältnisse im Cor triloculare.
      6. Klinik der beschriebenen Mißbildungen.
      7. Aussichten auf Lebensmöglichkeit.

3. Schluß:
   Zusammenfassung.

Als Cor biloculare bezeichnet man eine Mißbildung des Herzens, die durch Ausbleiben der Septenbildung — und zwar sowohl des Septum atriorum, als auch des Septum ventriculorum — entstanden ist. Ein derartiges Herz läßt nur zwei Höhlen — einen gemeinsamen Vorhof und einen gemeinsamen Ventrikel — unterscheiden. In einer großen Anzahl derartiger Fälle ist auch das dritte Septum, das des Truncus arteriosus, nicht angelegt, und es bleibt daher der fötale Zustand des Truncus arteriosus communis bestehen.

Beschränkt sich das Fehlen des Septums auf das der Vorhöfe oder auf das der Ventrikel allein, so besitzt ein solches Herz drei Höhlen und wird Cor triloculare genannt. — Je nachdem nun das Vorhofs- oder das Ventrikelseptum nicht ausgebildet ist, spricht man von einem Cor triloculare biventriculare bzw. von einem Cor triloculare biatriatum.

Dieses Cor triloculare ist von dem sogenannten Cor pseudotriloculare abzugrenzen. Hier findet sich entweder ein rudimentärer Vorhof oder Ventrikel, der häufig vom Blutkreislauf abgeschlossen oder funktionsuntüchtig ist. Es handelt sich also um ein Herz, das dem Cor triloculare ähnlich ist, indem auch hier praktisch nur drei Höhlen vorhanden sind. Es ist jedoch nicht in die im folgenden zu besprechende Gruppe von Herzmißbildungen einzureihen, da in diesem Falle die Septierung des Herzens nicht ausgeblieben ist. — Der Vollständigkeit halber soll aber diese Anomalie hier Erwähnung finden und aus dem gleichen Grunde weiter unten ein solcher Fall der Literatur zitiert werden.

Die Literatur der angeborenen Herzfehler ist reichhaltig. Angefangen von den einfachsten Defekten der Septen, wie sie sich als Zufallsbefunde bei der Sektion finden, und vom offengebliebenen Foramen ovale, das nach der Statistik etwa bei 28 Proz. der zur Sektion gelangten Fälle beobachtet wird, bis zu den schwersten Mißbildungen, die mit dem Leben des Trägers gar nicht oder nur in beschränktem Maße vereinbar sind, finden sich in der Literatur unzählige Fälle aller Übergangsstadien beschrieben. — Derart schwere Mißbildungen jedoch, wie sie das Cor triloculare und namentlich das Cor biloculare darstellen, sind große Seltenheiten.

Im folgenden soll über je einen Fall dieser Mißbildungsformen des Herzens aus dem Pathologischen Institut in Marburg berichtet werden.

Fall I: Cor biloculare.

Das Kind wurde in der Entbindungsanstalt in Kassel (Direktor Dr. *Baumgart*) geboren und die Leiche dem Pathologischen Institut zu Marburg in dankenswerter Weise zur Verfügung gestellt.

Aus der Vorgeschichte ist zu entnehmen, daß es sich um die achte Schwangerschaft der Mutter handelte; fünf Geburten waren normal verlaufen (1923 bis 1931), die beiden anderen Schwangerschaften endeten als fieberhafte Aborte, bzw. Frühgeburten (Mens IV und VIII, 1923 und 1933).

Bei der jetzigen Klinikaufnahme der Mutter bestand 39° Fieber und eine Pulsbeschleunigung auf 120. Die Blase war bei der Einlieferung gesprungen.

Die klinische Diagnose lautete: Fieberhafte Frühgeburt im achten Monat. Die Geburt erfolgte aus erster Beckenendlage durch manuale Hilfe.

Für eine luetische Erkrankung der Mutter wurde kein Anhaltspunkt gefunden.

Das Kind kam blaß asphyktisch zur Welt, schnappte einmal nach Luft, zeigte aber trotz sofort eingeleiteter Wiederbelebungsversuche keine Lebenszeichen mehr. Herztöne wurden auch vor der Geburt nicht gehört.

Sektionsbefund (L. N. 222/34): 41 cm lange, 1700 g schwere Leiche eines männlichen Frühgeborenen. Die Zeichen der Reife sind nicht vorhanden: in Nase und Ohr ist kein Knorpel nachzuweisen, die Nägel erreichen die Kuppen der Finger nicht, die distale Epiphyse des Femur enthält noch keinen Knochenkern.

Brusthöhle: Zwerchfellstand: rechts vierter Interkostalraum, links vierte Rippe.

Nach Eröffnung der Brusthöhle liegen Herzbeutel und Thymusdrüse in der Mitte vor, beide von entsprechender Größe; rechts und links sind die nicht entfalteten Lungen sichtbar.

Herz: Bei der Betrachtung von außen fällt auf, daß nach dem Verlaufe des Ramus descendens der Arteria coronaria sinistra zu urteilen, auf den linken Ventrikel offenbar nur wenig von der Kammeranlage entfällt, der größte Teil jedenfalls dem rechten Ventrikel zukommt. — Eine normal angelegte Aorta wird vermißt. Aus dem rechten Ventrikelteil entspringt ein weites Gefäß, das zunächst als A. pulmonalis angesehen wird.

Hals- und Brustorgane werden im Zusammenhang herausgenommen.

Beim Sondieren von der Aorta abdominalis aus gelangt man direkt in die weite Pulmonalis; außerdem gelangt man mit der Sonde in die großen Halsgefäße. Links neben der Pulmonalis zieht ein dünnes Gefäß in die Höhe, das als rudimentäre Aorta angesprochen wird.

Lunge: Die linke Lunge zeigt deutliche Dreilappung; an der Grenze zwischen oberem Drittel und unteren Zweidrittel des Unterlappens findet sich eine tiefe Furche, so daß oberflächlich der Eindruck von vier Lappen entsteht. Die rechte Lunge besteht aus drei Lappen; der Unterlappen läßt die gleiche Unterteilung wie der der linken Lunge erkennen; im Mittellappen verläuft eine Furche gerade von oben nach unten. So wird der Anschein von fünf Lappen erweckt. — Die Oberfläche der Lungen ist bläulich-rot.

Nach eingehender Präparation und Eröffnung des Herzens und der Gefäße ergeben sich folgende Verhältnisse.

Bei der Betrachtung von außen läßt das Herz keinerlei Andeutung einer Scheidung in einen rechten und linken Herzteil erkennen; vielmehr hat man den Eindruck eines einheitlichen Ganzen. Die Form des Herzens ist länglich-oval, die Gestalt pflaumenförmig. — Die Herzohren, die nach Hochheben des Herzens sichtbar werden, sind deutlich vergrößert.

Aus der Basis des Herzens entspringt vorn ein etwa bleistiftstarkes Gefäßrohr, das sich bogenförmig nach links wendet und in seinem weiteren Verlauf, 1,3 cm vom Ursprung entfernt, links und rechts die sehr kleinen und dünnen Pulmonalarterien abgibt. Das Gefäßrohr wendet sich mit halbem Bogen nach rechts oben und verhält sich dann wie die normale Aorta. Auf der Höhe des 1,2 cm langen Bogens entspringen aus gemeinsamem Ursprung: nach rechts die A. anonyma, nach links die A. subclavia sinistra und in der Mitte die A. carotis communis sinistra. — Jenseits des Abganges der Anonyma findet sich ein dünner fibröser Strang, der als rudimentäre Aorta ascendens angesprochen wird. — Von der Vena cava superior geht ein Gefäß ab, dessen Wurzelgebiet nicht mehr festgestellt werden kann; wahrscheinlich handelt es sich um eine Vena thyreoidea ima. — Weiterhin findet sich eine dünne linksseitige Vena cava superior, die in der Gegend des Sinus coronarius in den Vorhofsteil einmündet. In diesen münden auch die Venae pulmonales. An der Vorderfläche des Herzens sieht man eine dünne A. coronaria, deren Stamm noch vor der Mitte des Ventrikels endet.

Eröffnung des Herzens: Die Stärke der Herzmuskulatur auf der Schnittfläche, gemessen im Ventrikelteil, beträgt 0,5 cm. Das Innere des Herzens zeigt eine gemeinsame Vorhofs- und eine gemeinsame Ventrikelhöhle. Die Grenze beider stellt sich als zweizipfelige Atrio-

ventricularklappe dar. Die Klappe erscheint sehr groß; das rechte Segel zieht vom unteren rechten Drittel zur rechten Seite der Atrioventriculargrenze, das linke zieht in der Mitte der linken Ventrikelwand zum linken Bogenteil der Atrioventriculargrenze. Die Papillarmuskeln sind auf beiden Seiten kräftig ausgebildet. Die Klappen sind dünn, durchscheinend und elastisch. — Sowohl das Vorhofs- als auch das Ventrikelseptum fehlen vollständig, auch finden sich keinerlei Reste oder rudimentäre Teile eines Septum.

Aus diesem Befund ergibt sich die anatomisch-pathologische Diagnose:

Cor biloculare,
Truncus arteriosus communis,
Vena cava superior duplex (dextra et sinistra).

Der weiteren Besprechung der Mißbildung sollen einige der von mir durchgesehenen Fälle der Literatur vorangestellt werden.

1. *Baumgarth* (1902) beschreibt das Herz eines 11 Monate alten Kindes, das vor seinem Tode Anfälle von Bewußtlosigkeit sowie hochgradiger Cyanose gezeigt hatte. Das Herz war relativ groß, nach rechts verlagert. Eine rechte und eine linke Vena cava superior mündeten auch in diesem Falle in den gemeinsamen Vorhof, dessen Septum völlig fehlt. Die Lungenvenen sind abnorm nach rechts verlagert. — Das Ventrikelseptum ist auf einer primitiven Stufe der Entwicklung stehengeblieben, sodaß praktisch ein einheitlicher Ventrikel besteht. Der dem rechten Ventrikel entsprechende Teil wird als abnorm weit beschrieben, der dem linken entsprechende als sehr klein und eng. Das Herz wurde als Cor biloculare angesprochen.

Der Verfasser sieht in der Mißbildung ein Beispiel allgemeiner Entwicklungshemmung, „wodurch das Herz im großen ganzen auf der Stufe des primitiven Schlauches gehalten wurde".

Wie in unserem Falle finden sich also auch hier neben der Hemmungsmißbildung der Septen zwei obere Hohlvenen. — Funktionell handelt es sich sicherlich um ein Cor biloculare und unter diesem Namen ist es auch in der Literatur beschrieben, jedoch glaube ich, es vom morphologischen Standpunkt aus der Gruppe des Cor triloculare zurechnen zu müssen, da das Septum ventriculorum — wenn auch nur teilweise — vorhanden ist.

2. In der Prager Medizinischen Wochenschrift 1906 berichtet *v. Konstantinowitsch* über das mißbildete Herz eines zwei Tage alten Kindes, bei dem sich sofort nach der Geburt starke Cyanose- und Dyspnoeerscheinungen bemerkbar machten. — Das Vorhofseptum fehlte; der gemeinsame Vorhof wird nur

als aus den beiden Herzohren und einem sie verbindenden Kanal bestehend, geschildert, so daß er als embryonal angesprochen wird. Das Ventrikelseptum fehlt ebenfalls ohne jede Andeutung.

Die Mißbildung wird als ein Stehenbleiben auf einer sehr niedrigen Stufe der Entwicklung durch Ausbleiben der Septierung der Herzanlage erklärt.

3. *Gierke* (1908) behandelt einen Fall von Cor biloculare eines zwei Tage alten Knaben, der ebenfalls seit der Geburt stark cyanotisch war. — Sowohl Vorhofs- wie Ventrikelhöhle sind gemeinsam, da beide Septen fehlen. An den großen Arterienstämmen hatte die Teilung zwar eingesetzt, war aber ungleich verlaufen derart, daß es nur zur Weiterbildung der Aorta kam; das Pulmonalostium dagegen blieb verschlossen, die A. pulmonalis selbst rudimentär. Alle Arterien des Körper- und des Lungenkreislaufes wurden aus einem einzigen, der gemeinsamen Kammer entspringenden Gefäß versorgt.

Funktionell kann man also hier von einem Truncus arteriosus communis sprechen. *Gierke* bezeichnet das Gefäß jedoch als Aorta, da ja die Teilung des Truncus arteriosus entwicklungsgeschichtlich nicht ausgeblieben ist. — An weiteren Mißbildungen fanden sich: die sehr seltene völlige Agenesie der Milz, Situs inversus des Colon mit Mesenterium commune.

4. *Michaelsohn* (1920). An diesem Falle ist besonders das relativ hohe Alter von 21 Jahren, das von dem Träger des Cor biloculare erreicht wurde, hervorzuheben. Seit früher Kindheit hatte starke Cyanose bestanden. Neben dem Fehlen beider Septen fand sich eine persistierende linke obere Hohlvene, die noch eine weitere Besonderheit zeigte, indem alle Lungenvenen in sie einmündeten. Eine große Lebervene mündete direkt in den gemeinsamen Vorhofsteil des Herzens.
5. *Nußbaum* (Archives of Pediatrics 1931). Das Kind starb kurz nach der Geburt. — Das Herz erwies sich als sehr klein und bestand aus zwei Höhlen; vom Septum atriorum und ventriculorum war keine Andeutung vorhanden. Die Pulmonalarterien entsprangen aus der Aorta, die Pulmonalvenen mündeten in die V. cava inferior. Als weitere Anomalie fand sich ein Fehlen der Gallenblase.

Der Fall soll hier Erwähnung finden, weil die Erklärungsversuche, die für diese Herzmißbildung angestellt werden, besonders eigenartig sind. — Zunächst denkt der Verfasser an intrauterine Infektionen oder an Erkrankungen der Mutter; er habe jedoch einen Beweis hierfür nicht erbringen können. Er weist darauf hin, daß diese

Mißbildung einer unvollkommenen Entwicklung der erzeugenden Kräfte zugeschrieben werden könnte, und hebt als besonders bemerkenswert hervor, daß derartige Zustände häufig bei Überalterung der Eltern oder nach einer größeren Anzahl von Schwangerschaften innerhalb eines relativ kurzen Zeitraumes, d. h. bei einer Erschöpfung der produktiven Kräfte zu beobachten seien. Er belegt diese Annahme mit der Angabe, daß es sich in dem beschriebenen Fall um die zehnte Schwangerschaft der Mutter handelte, und daß zwischen den einzelnen Geburten nur Zwischenräume von einem oder anderthalb Jahren gelegen hätten.

6. In der japanischen Literatur findet sich bei *Endo* (1929) die Beschreibung des Herzens eines fast einjährigen Knaben, der als Frühgeburt zur Welt kam. Vier bis fünf Monate nach der Geburt war starke Cyanose und Dyspnoe aufgetreten. Das Herz war $1^1/_2$mal so groß wie die rechte Leichenfaust und hatte kegelförmige Gestalt. Das Septum atriorum und das Septum ventriculorum waren auch hier nicht angelegt. Außerdem bestand Situs inversus totalis.
7. Der jüngste, mir bekannte Fall, stammt aus der englischen Literatur und wurde von *Malherbe* (1934) beschrieben. An dem Herzen des einen Monat alten Mädchens fand sich weder ein Septum atriorum noch ein Septum ventriculorum, so daß eine gemeinsame Ventrikelhöhle bestand. Das Ostium atrioventriculare mündete mit zwei Klappen in den linken Teil der Ventrikelhöhle. Aus dem rechten Ventrikelteil entsprang ein Truncus arteriosus, der sich in ein großes Körper- und in ein kleines Lungensystem teilte.

Nach Ansicht des Verfassers handelt es sich um ein frühzeitiges Aufhören der Differenzierung des Herzens während der Entwicklung. — In der Literatur hat der Verfasser nur fünf Fälle von Cor biloculare gefunden. Er führt einen Fall von *Drennan* (1926) näher an: Bei einem 4 Jahre alten südafrikanischen Knaben fand sich eine weite Kommunikation der Vorhöfe durch ein großes offenes Foramen ovale; das Septum ventriculorum fehlte vollständig, weiterhin bestand ein Truncus arteriosus communis persistens.

Im Gegensatz zu dem oben beschriebenen Fall *Baumgarth,* den ich nur funktionell als Cor biloculare bezeichnen zu können glaubte, handelt es sich hier im Falle *Drennan* weder funktionell noch anatomisch um ein solches, sondern diese Mißbildung ist völlig in die Reihe des Cor triloculare biatriatum einzuordnen.

Die Fälle der Literatur von Cor biloculare habe ich in Form einer Tabelle zusammengefaßt und damit den Versuch gemacht, eine übersichtliche Darstellung zu bringen. Allerdings mußten auch einige Fälle mit angeführt werden, bei denen Reste eines Septum vor-

handen sind, da sie in der Literatur unter dem Namen Cor biloculare beschrieben wurden. Die Tabelle kann einen Anspruch auf absolute Vollständigkeit nicht erheben, was aus den weiter unten näher erörterten Schwierigkeiten bei der Literaturbearbeitung verständlich wird.

	Jahr	Verfasser	Alter	Geschlecht	Sept. atrior.	Sept-ventr.	Klinisch	Weitere Mißbildungen
1.	1825	Wirtensohn	Frühgeb.	♂	fehlt	fehlt	—	Doppelmißbildg., 4ob., 4 unt. Extremitäten. — Vena cav. sup. sin.
2.	1826	Breschet	6 Woch.	♂	fehlt	fehlt	—	2 Vv. cav. sup., 2 Vv. cav inf.
3.	1842	Thore	—	—	fehlt	fehlt	—	——
4.	1857	Clar	—	—	fehlt	fehlt	—	2 Lungenarterien aus der Aorta.
5.	1858	Vrolik	—	—	fehlt	fehlt	—	Paracephalus sireniformis. – Ein Herzohr.-Bauch- und Brusthöhle ein einheitliches Ganzes.
6.	1860	Bernard	—	—	fehlt	fehlt	—	Pulmonalis fehlt.
7.	1882	Turner	1¼ J.	—	fehlt	fehlt	—	V. cava sup. sin.
8.	1891	Lindes-Ruge	0	♂	fehlt	fehlt	—	V. cava sup. sin.
9.	1897	Pitschel	1½ T.	♀	angedeutet	fehlt	starke Cyanose	Trunc. art. com. persistens.
10.	1899	Rudolf	16 J.	♀	fehlt	fehlt	Cyanose +Dyspnoe	Pulmonalstenose.
11.	1902	Baumgarth	11 Mon.	—	fehlt	rudimentär	hochgrad. Cyanose	Dextrocardie. 2 Vv. cav. sup.
12.	1906	v. Konstantinowitsch	2 T.	♀	fehlt	fehlt	Cyanose +Dyspnoe	Aorta asc. oblit., Nur 2 Pulm.-Vv. Nur eine linke V. cava sup.
13.	1908	Gierke	2 T.	♂	fehlt	fehlt	hochgrad. Cyanose	Trunc. art. com., Atresie d. Pulmonalostium, Fehlen d. Milz. — Sit. inversus d. Colon
14.	1911	Schröder	26 T.	♂	fehlt	rudimentär	keine Cyanose	Pulmonalstenose, V. cav. sup. sin., Lungen-Vv. münden m. gemeins. Stamm i. d. V. anonyma dextr.

	Jahr	Verfasser	Alter	Geschlecht	Sept. atrior.	Sept. ventr.	Klinisch	Weitere Mißbildungen
15.	1912	Jensen	2 J.	♂	fehlt	fehlt	⟨Cyanose⟩	—
16.	1912	Knape	8 T.	♂	fehlt	fehlt	hochgrad. Cyanose	Situs inversus abdominalis.
17.	1919	Große	2 T.	♀	fehlt	fehlt	—	Trunc. art. com. persist. — Urspr. d. einzigen Coronar-A. aus der re. Carotis. – V. cava sup. sin.
18.	1920	Michaelsohn	21 J.	♂	fehlt	fehlt	Cyanose, Oedeme	Transposit d. Arterien. — V. cav. sup. sin. — V. cav. mündet i. d. lk. Teil d. Vorhofshöhle. — Eine große Leber-V. direkt i. d. Vorhof.
19.	1924	Corsdreß	4 Mon.	—	rudimentär	fehlt	Morbus coeruleus	Sit. inversus totalis.
20.	1928	Endo	1 J.	♂	fehlt	fehlt	hochgrad. Cyanose	Sit. inver. tot. – Anomalien d. ob. Hohlvenen u. d. Lungenarterien.
21.	1930	Nußbaum	0	♀	fehlt	fehlt	—	Pulmonal-Aa. a. d. Aorta.–Pulm.-Vv. münd. i. d. Vena cava infer. Gallenblase fehlt.
22.	1930	Dagnini	2 T.	—	fehlt	fehlt	—	Trunc. art. com. persistens.
23.	1931	Tow	5 Mon.	♀	fehlt	fehlt	starke Cyanose +Dyspnoe	Aa. pulm. a. d. Aorta. Eine A. coron. a. d. lk. Pulmonalis. Trunc. art. com. persistens.
24.	1934	Malherbe	1 Mon.	♀	fehlt	fehlt	—	—

Wie aus dem Vorangegangenen ersichtlich, beschränkt sich eine so tiefgreifende Herzmißbildung wie die des Cor biloculare nur ganz ausnahmsweise einmal auf einen umschriebenen Teil des Herzens — die Septen — selbst, meist ist sie mit weiteren Mißbildungen sowohl des Herzens, als auch der Gefäße und anderer Organe kombiniert, so daß es berechtigt erscheint, von einem Mißbildungskomplex zu

sprechen, wobei dieser Begriff allerdings weit gefaßt werden muß. Ebenso finden sich weitere Mißbildungen auch bei den Fällen von Cor triloculare.

In dem von mir beschriebenen Falle fanden sich beispielsweise neben der Mißbildung des Cor biloculare ein Truncus arteriosus communis persistens und eine linke obere Hohlvene.

Gierke sah Anomalien der Arterien, Fehlen der Milz, Situs inversus des Colon.

Im Falle *Grosse* bestand gleichfalls ein gemeinsamer Truncus arteriosus und eine linke obere Hohlvene; weiterhin fand sich Einmündung einer großen Lebervene direkt in den gemeinsamen Vorhof.

Michaelsohn sah Transposition der Arterien, Persistenz der linken oberen Hohlvene, in die die Lungenvenen einmündeten.

Nußbaum berichtet in seinem Falle von Einmündung der Pulmonalvenen in die Vene vava inferior. Daneben gibt er Mißbildungen an Zwerchfell und Rippen, sowie Fehlen der Gallenblase an.

Daß sich auch in den meisten übrigen Fällen sonstige Mißbildungen zusammen mit Cor biloculare fanden, ist aus der Tabelle ersichtlich. In einzelnen Fällen sind keine weiteren Mißbildungen angegeben; ob hier solche nicht vorhanden waren, oder nur vom Verfasser nicht angeführt wurden, läßt sich nicht entscheiden.

Es soll nun zunächst die Besprechung des zweiten Falles folgen. Hier handelt es sich um ein Cor triloculare biatriatum.

Wie eingangs definiert, versteht man unter einem Cor triloculare ein Herz, das nur aus drei Höhlen besteht, bei dem also die Entwicklung eines der beiden Herzhöhlensepten ausgeblieben ist.

Bei der Bearbeitung der Literatur ergibt sich, daß das Fehlen des Septum ventriculorum gegenüber dem des Septum atriorum bei weitem überwiegt, daß es sich mithin — wie auch in dem hier zu beschreibenden Falle — meist um ein Cor triloculare biatriatum handelt, während das Cor triloculare biventriculare ungleich viel seltener ist.

Die Literatur ist im Vergleich zu der des Cor biloculare wesentlich umfangreicher. Schon *Rokitansky* berichtet über 50 Fälle von Cor triloculare. Eine genaue Zahl der bis heute beschriebenen Fälle der Literatur anzugeben, erscheint unmöglich, da eine große Anzahl solcher sich anatomisch als partielle Septumdefekte erweisen, wenn sie auch funktionell wegen der Größe der Defekte häufig der Gruppe des Cor triloculare zugerechnet werden, andererseits aber auch völliges Fehlen eines Septum — also ein echtes Cor triloculare — gelegentlich unter der Bezeichnung Septumdefekt in der Literatur beschrieben ist. Sicherlich ist oft die persönliche Ansicht des Verfassers, ob er einen Fall noch als Septumdefekt oder als Cor triloculare bezeichnet hat, maßgebend gewesen.

Fall II: Cor triloculare biatriatum.

Das nunmehr zu beschreibende Herz stammt aus dem Krankenhaus „Bethesda“ (Prof. *Denecke)* in Duisburg und wurde dem hiesigen Pathologischen Institut zur weiteren Untersuchung und Verwertung zugesandt. (J.-Nr. 33/35.)

Aus der Anamnese geht hervor, daß der im Alter von 13 Jahren gestorbene Knabe seit seiner Geburt an Morbus coeruleus gelitten hatte. Er wurde wegen Pneumonie in das Krankenhaus aufgenommen; es bestand totale Cyanose von schwarz-blauer Farbe. Das Blutbild zeigte eine Hyperglobulie mit 200 % Hämogl. und 10 Mill. Erythrozyten. Obwohl sofort ein Aderlaß gemacht wurde und trotz Verabreichung von Analeptica und Cardiaca, starb der Patient am Tage nach der Einlieferung.

Beschreibung des Herzens: Das in Formalin gehärtete Herz wiegt 270 g. Bei der Betrachtung von außen macht das Herz den Eindruck einer umgekehrten Birne.

Längs dem Verlauf der Coronargefäße sieht man subepicardiales Fettgewebe wulstartig angeordnet.

An der Vorderseite des Herzens findet sich keinerlei Andeutung einer Teilung in einen rechten und linken Ventrikel, so daß man bereits von außen den Eindruck einer gemeinsamen Ventrikelhöhle hat.

Die Eröffnung des Herzens war bereits vor der Einsendung des Präparates vorgenommen worden. Man gelangt an dem eröffneten Herzen in eine gemeinsame Höhle, die beide Ventrikel umfaßt. Das Septum ventriculorum fehlt vollständig, auch findet sich keine Andeutung desselben.

Die Dicke der Muskulatur mißt in dem dem linken Ventrikel entsprechenden Teil des Herzens 1,2 cm, in dem dem rechten entsprechenden 0,7 cm. Aus der gemeinsamen Ventrikelhöhle entspringt, rechts und unmittelbar vorn liegend, ein Gefäß, offenbar die Aorta. Ihr Lumen ist entsprechend weit. Die Klappen sind dünn und elastisch und liegen an normaler Stelle und Höhe. Oberhalb ihres Ansatzes entspringen die beiden Coronararterien in gewohnter Weise. — Das Gefäßrohr wendet sich mit gut ausgeprägtem Arcus nach links. Auf der Höhe des Arcus entspringen: A. anonyma und A. carotis communis sinistra aus einem gemeinsamen Stamm, während dicht neben diesem die A. subclavia sinistra abgeht.

Nach links von der Abgangsstelle der Aorta sieht man ein dünnes, etwa bleistiftstarkes Gefäß abgehen, das sich neben und etwas hinter der Aorta nach oben zieht; es handelt sich um die stark verengte A. pulmonalis.

Die Verbindungsöffnungen zwischen der gemeinsamen Ventrikelhöhle und den beiden Vorhöfen werden im linken Abschnitt durch eine zweizipfelige, vorn liegende Klappe begrenzt, während die Verbindung zum rechten Vorhof hin durch eine dreizipfelige Segelklappe, die etwas nach rechts und hinter der eben beschriebenen Zweizipfelklappe liegt, dargestellt wird.

Das vordere Segel der Dreizipfelklappe ist einem Muskelwulst angeheftet, der sich an der vorderen Ventrikelwand im Bereich der rechten Herzhälfte befindet und wallartig in das Lumen vorspringt.

Dieser Muskelwulst hat eine Stärke von 1,6 cm und eine Länge von 3,7 cm; er endet 1,7 cm unterhalb der linksseitigen Vorhofs-Ventrikelgrenze. Von dem Muskelwulst ziehen einige Sehnenfäden zum hinteren Segel der zweizipfeligen Klappe, während die übrigen Sehnenfäden dieser Klappe, nach links verlaufend, von der Rück- und Seitenwand der linksseitigen Ventrikelhöhle entspringen.

Das vordere Segel der Zweizipfelklappe entspringt, wie im nicht mißbildeten Herzen, vorn am Papillarmuskel der Vorderwand, wie auch die beiden anderen Segel der dreizipfeligen Klappe völlig normal von der Hinterwand des rechten Teiles der gemeinsamen Ventrikelhöhle abgehen.

Die beiden Vorhöfe sind durch das Septum atriorum voneinander getrennt, liegen an normaler Stelle und zeigen keinerlei Mißbildungen. Das Foramen ovale ist für eine mittelstarke Sonde durchgängig.

Im Anschluß an die Beschreibung des Cor triloculare sollen ebenfalls einige entsprechende Fälle der Literatur zum Vergleich herangezogen werden.

1. *Rokitansky* (1875) beschreibt das Herz eines wenige Tage alten Kindes, das von Geburt an einen erheblichen Grad von Cyanose gezeigt hatte. Die beiden Ventrikel stellten eine gemeinsame Höhle dar; von einem Septum ventriculorum war keine Andeutung vorhanden. Im Septum der Vorhöfe fand sich eine Defektbildung. Von weiteren Anomalien wird das Fehlen der Milz hervorgehoben.

2. In der amerikanischen Literatur berichtet *Ball* (1926) über ein Cor triloculare biatriatum bei einem $2^1/_2$jährigen Kinde. — Das Herz war stark hypertrophisch. Die Sektion ergab völliges Fehlen des Ventrikelseptums; daneben Transposition der großen Gefäße, Anomalien der Coronararterien. Bis kurz vor seinem Tode war das Kind ohne klinische Erscheinungen gewesen, dann erst hatte sich Cyanose eingestellt, deren

Grad jedoch nicht genau bestimmt werden konnte, da es sich um ein Negerkind handelte. — Im Röntgenbild wurde eine Verbreiterung des Herzschattens festgestellt. In kurzer Zeit traten Anasarka, Ascites und Hydrothorax auf.

3. Einen weiteren Fall der amerikanischen Literatur teilt *Hu* (1929) mit. Es handelte sich um das Herz eines 7 Monate alten Chinesenkindes. Auch hier bestand eine gemeinsame Ventrikelhöhle, da das Septum ventriculorum fehlte. Weitere Anomalien waren: Transposition der großen Gefäße. Persistenz einer linksseitigen Vena cava superior, Situs inversus der Abdominalorgane sowie Fehlen der Milz.
4. Aus der englischen Literatur stammt ein Fall von Cor triloculare, den *J. D. Mann* (1929) beschrieb. Am Herzen fand sich nur ein Ventrikel, Septumreste wurden nicht gefunden. — Besonders interessant an diesem Falle ist, daß Insuffizienzerscheinungen von seiten des Herzens erst wenige Monate vor dem Tode des 35 Jahre alten Patienten auftraten. Vorher wurde nur einige Male vorübergehende Atemnot beobachtet. — Bemerkenswert ist weiterhin, daß der Kranke niemals cyanotisch war. — Außer dieser Mißbildung wurde noch eine Transposition der Arterien festgestellt. Das Herz war erheblich vergrößert und hatte ein Gewicht von 800 g.
5. In einem von *Edith F. W. Crea* ebenfalls in der englischen Literatur niedergelegten Bericht wird das Herz eines zehn Wochen alten Kindes beschrieben. Auch hier völliges Fehlen des Septum der Ventrikel; ebenfalls Transposition von Aorta und Pulmonalis. Bereits kurz nach der Geburt war Cyanose aufgetreten, die zuweilen sehr hohe Grade annahm und vorübergehend zurückging.
6. In der Pathologischen Gesellschaft Leningrad (1928) demonstrierte *Moissejew* einen Fall von Cor triloculare biatriatum bei einer 28jährigen Frau. In der gemeinsamen Ventrikelhöhle war keine Andeutung eines Septum vorhanden. An den Pulmonalklappen fand sich eine alte Endocarditis. Seit früher Kindheit hatte hochgradige Cyanose bestanden.

Das Cor triloculare biventriculare ist — wie bereits erwähnt — wesentlich seltener als die eben beschriebene Mißbildungsform.

Der Vollständigkeit halber sollen auch hierfür, sowie für die Anomalie des Cor pseudotriloculare, je zwei Fälle der Literatur angeführt werden.

Cor triloculare biventriculare.

1. Bei *Davidson* findet sich die Beschreibung des Herzens einer 27jährigen Frau. Das Ventrikelseptum zeigte normale An-

lage und Vollständigkeit, dagegen war von einem Septum atriorum keine Andeutung vorhanden. Aus dem rechten Ventrikel entsprang die Aorta, aus dem linken die Arteria pulmonalis. — Situs inversus viscerum. — In ihrem 9. Lebensjahre hatte die Patientin zum ersten Male Anfälle von Atemnot gehabt; Cyanose war niemals aufgetreten.

2. Einen analogen Fall entnehme ich der neuesten französischen Literatur. *E. Jaso* und *P. B. Faudos* berichten über das Herz eines 5 Monate alten Mädchens. Während das Septum ventriculorum normal angelegt und entwickelt war, fehlte das Septum atriorum vollständig. Im Gegensatz zu dem vorigen Falle stellte sich bereits kurz nach der Geburt hochgradige Cyanose und Dyspnoe ein.

Cor pseudotriloculare.

1. Auch für diese Anomalie des Herzens findet sich in der neuesten französischen Literatur ein Fall beschrieben. *Trillat* und *Revol* (1935) sahen einen solchen Fall, der hier Erwähnung finden soll, um den Unterschied dieser Mißbildungsform zum echten Cor triloculare verständlich zu machen. Das zunächst als völlig normal angesehene neugeborene Mädchen nahm nach 24 Stunden die Brust. Nach weiteren vier Stunden stellten sich Cyanose und Dyspnoe ein, deren Intensität sich in den nächsten Stunden steigerte, vorübergehend jedoch auch wieder nachließ. Trotz klinischer Hilfeleistung starb das Kind, 48 Stunden alt. Bei der Sektion fand sich ein kleiner und völlig abgeschlossener linker Ventrikel. Aus dem rechten Ventrikel entsprang die sehr weite Arteria pulmonalis, die in einem ebenfalls sehr weiten Ductus Botalli ihre Fortsetzung fand. Die Aorta ascendens dagegen war sehr eng und endete unterhalb des Abganges der Coronararterien blind. Die Mitralklappe fehlte. Das Blut des linken Vorhofs gelangte über den rechten in den großen rechten Ventrikel. Als besonders bemerkenswert ist das späte Einsetzen der klinischen Erscheinungen hervorzuheben.

2. Ein ähnlicher Fall wurde in der Zeitschrift für Geburtshilfe und Gynäkologie von *Philipp* (1927) veröffentlicht. — Am Herzen eines 36 Stunden nach der Geburt gestorbenen Kindes fand sich ein auffallend großer rechter Ventrikel und ein ebenso großer rechter Vorhof, während der linke Vorhof, der die Lungenvenen aufnahm, sehr klein war. Von ihm aus gelangte man in eine ganz kleine, etwa reiskorngroße Höhle, die mit Endocard ausgekleidet war und die das Rudiment des linken Ventrikels darstellte. Aus dem rechten Ventrikel ent-

sprang ein Gefäßrohr, das sowohl die Funktion der Arteria pulmonalis, als auch die der Aorta übernahm, das also einem Truncus arteriosus communis persistens entspricht.

Die interessanteste Angabe dieses Falles ist die des Verfassers, die klinischen Erscheinungen schon intrauterin wahrgenommen zu haben.

Mit der Frage nach der Entstehung der beschriebenen Herzmißbildungen soll ein kurzer geschichtlicher Abriß verbunden werden.

Die ersten Beschreibungen der Herzentwicklung, die sich jedoch meist nur mit der äußeren Entwicklung befaßten, stammen von *Malpighi* (1686) und *Haller* (1765).

Zu Beginn des 18. Jahrhunderts finden wir die ersten Erklärungsversuche der Herzmißbildungen. Bei *Senac* werden sie noch als „Naturspiele" bezeichnet, von anderen Forschern werden irgendwelche „Eindrücke auf die Mutter" verantwortlich gemacht.

Man versuchte aber auch bereits in dieser Zeit wissenschaftlich vorzugehen, sich den Bauplan und die komplizierte Entwicklung des Herzens vorzustellen und hieraus Schlüsse auf das Entstehen der einzelnen Herzmißbildungsformen zu ziehen. Jedoch war die Basis aller dieser Arbeiten zunächst eine rein theoretische.

Erst die aufblühende pathologische Anatomie und mit ihr zusammen die Embryologie brachten die Grundlage für das Verständnis der Mißbildungen des Herzens und auf ihrer Basis gelangte man zu Ergebnissen, die den Forschungen eines *His, Born, Arnold* zu verdanken sind.

Die ersten streng wissenschaftlichen Arbeiten über die Herzmißbildungen sind die von *J. Fr. Meckel* („De cordibus conditionibus abnormibus").

Seine Untersuchungen und Vergleiche mißbildeter menschlicher Herzen mit den Herzen verschiedener Tiere brachten ihn zu der Vorstellung, daß es sich bei den Herzmißbildungen um Hemmungen der Entwicklung während des Embryonallebens handele, und daß derartige Mißbildungen zugleich der normalen Entwicklung mancher Tierherzen entsprächen.

In seinem Handbuch (1812) sagt *Meckel:* „Das Gefäßsystem ist unter allen am meisten geeignet, sowohl eine interessante Parallele zwischen den vorübergehenden Perioden des Embryo des Menschen und der bleibenden Zustände der unter ihm stehenden Tiere darzustellen, als Beläge zu der Behauptung zu liefern, daß die meisten Mißbildungen der Organe auf früher normalen Bildungsstufen begründet sind". So führt *Meckel* die Mißbildungen der Scheidewände des Herzens auf ein Stehenbleiben in der Entwicklung zurück und macht „den Mangel der Energie der bildenden Kraft" dafür verantwortlich.

Durch eingehende eigene Untersuchungen und ausführliche Beschreibungen der Scheidewanddefekte des Herzens wurde von *Rokitansky* („Die Defekte der Scheidewände des Herzens", Wien 1875) die Kenntnis dieser Mißbildungen des Herzens und ihrer Entstehung außerordentlich erweitert. Auf Grund zahlreicher umfassender Arbeiten gelangte er zu der Ansicht, daß ein entzündliches Moment die Hauptrolle bei der Entstehung der angeborenen Herzfehler spiele. Bei diesen Untersuchungen fand *Rokitansky* das rechte Herz ungleich viel öfter von „endocarditischen" Veränderungen betroffen als das linke. Diese Befunde veranlaßten ihn zu dem Schluß, daß die entzündliche Veränderung des rechten Herzens als charakteristisch für die embryonale, gegenüber der im späteren Leben erworbenen Endocarditis aufzufassen sei.

Rauchfuß konnte sich dieser Lehre nicht anschließen. Aus den Ergebnissen eigener Untersuchungen folgerte er, daß wohl das rechte Herz bei kongenitalen Vitien häufiger endocarditisch verändert sei, daß diese Veränderungen aber sekundäre seien und sich aus der Vorliebe der Entwicklungsanomalien für das rechte Herz erklären, diese Anomalien stellten dann eine Prädilektionsstelle für eine nachträgliche Entzündung dar.

His glaubte für die Entwicklungsstörungen mechanische und andere äußere Einflüsse, falsche Uteruslage, ungenügende Ernährung oder auch fehlerhafte Einwirkungen der Spermatozoen auf das Ei verantwortlich machen zu müssen.

Bei dem Kongreß für innere Medizin in Stockholm (1904) vertrat *Sundberg* die Ansicht, daß man die Experimente von *Fol* und *Wacinsky,* die eine verstärkte Nackenkrümmung des Foetus als Ursache verschiedener Herzmißbildungen ansehen, bei der Erklärung der angeborenen Herzfehler berücksichtigen müsse. Er glaubt, diesen mechanischen Einwirkungen die ursächliche und entscheidende Bedeutung beimessen zu müssen.

In seinen Arbeiten betont *Beneke* (1920) das Moment der Entwicklungsmechanik, indem er die Blutströmung als ätiologischen Faktor bei der Entstehung der Herzmißbildungen in den Vordergrund treten läßt. Er lehnt jegliche „Wachstumsschwäche der Septumanlagen" ab und weist darauf hin, daß das wesentliche Moment jene abnorme Blutströmung sei, „welche das Blut der Vorhöfe bzw. der Ventrikel vermischt, so daß kein Raum für ein vorwachsendes Septum vorhanden ist". Alle Formen des Gefäßsystems, einschließlich des Herzens, sind nach *Benekes* Theorie Funktionen der primären Blutströmungen, die sich in Wellen und Wirbeln äußern.

Gänzlich neue Gesichtspunkte über das Wesen und die Entstehung der Herzmißbildungen brachte die Theorie von *Alexander Spitzer.* Er betont in seinem 1922 erschienenen Werk „Über den

Bauplan des normalen und mißbildeten Herzens" den phylogenetischen Entstehungsmechanismus und bezieht das Auftreten vieler Herzmißbildungen und so auch der Septumdefekte und Gefäßtranspositionen auf eine rezessive Entwicklung der primären embryonalen Herzanlage. Die Septenbildung des Herzens der höheren Tiere bezeichnet er als Produkt der Lungenatmung, die eine Zweiteilung des Herzens verlange.

So zeigen die Amphibien eine Vorhofseptierung, die bei den Lungenfischen noch unvollkommen ist, während die Kammerhöhle bei beiden Tiergattungen noch nicht geteilt ist.

Die Septierung der Kammern zeichnet die Reptilien aus, wenn diese auch noch nicht vollständig ist und hier noch teilweise eine Blutdurchmischung stattfindet. Bei den Krokodilen stellt sich diese Kommunikationsöffnung im Kammerseptum als Foramen Panizzae dar.

Die restlose Septenbildung findet sich dann bei den Vögeln und Säugetieren; damit ist die Trennung des großen und kleinen Kreislaufs vollständig geworden.

Bei der Beziehung der Herzseptierung zur Lungenatmung nennt *Spitzer* „die Lungenatmung im wesentlichen die primäre, die Herzseptierung die sekundäre Einrichtung". Ziel der Lungenatmung ist die Koordination beider Kreisläufe dadurch, daß gesonderte Pumpwerke geschaffen und die beiden Blutarten getrennt werden. Das Mittel zur Erreichung dieses Zieles ist die Septierung des Herzens. Diese Septenbildung entsteht nach *Spitzer* unter der Einwirkung einer Drehung, die im Sinne des Uhrzeigers erfolgt; ist diese Drehung fehlerhaft — Detorsion —, so kommt es zur Entstehung der Defekte der Septen.

Die zunächst nur für den Bauplan des normalen Herzens gedachte Theorie wurde von *Spitzer* auch auf eine Anzahl Herzmißbildungen erweitert, wobei in erster Linie die Transposition der großen Gefäße behandelt wird. Für diese Anomalie schafft *Spitzer* verschiedene Typen und bezeichnet den der sogenannten reitenden Aorta als Typus I. Die einfache Transposition stellt den Typus II dar, die gekreuzte den III. und die gemischte Transposition den IV. Typus.

Für unseren Fall von Cor triloculare, bei dem eine Transposition der großen Gefäße vorliegt in dem Sinne, daß die Aorta aus dem rechten, die Pulmonalis aus dem linken Teil der gemeinsamen Ventrikelhöhle entspringt, käme der Typus III *Spitzers* in Betracht. Wie bei diesem liegt die Aorta vorn, die verengte Pulmonalis hinten. Da jedoch dieser Typus III nur für die Transposition mit Septumdefekt Geltung hat, ist von *Spitzer* für „die extreme Form der Hauptgruppe", die das Cor triloculare biatriatum univentriculare darstellt, der Typus IIIa als Untergruppe angegeben worden. Dieser ent-

spricht also unserem Falle völlig, und wir können ihn diesem Typus zurechnen.

Es würde im Rahmen dieser Arbeit zu weit führen, nähere Einzelheiten dieser Theorie, die sich im wesentlichen mit den Defektbildungen der Septen befassen, zu erörtern; diese können in dem Werk *Spitzers* nachgelesen werden.

Die praktische Brauchbarkeit der *Spitzerschen* Theorie für eine Reihe von Herzmißbildungen wurde in einer, im hiesigen Pathologischen Institut angefertigten Arbeit von *Jäger* eingehend untersucht.

Die embryologischen Forschungen sind zu dem Ergebnis gelangt, daß die Herzmißbildungen in der weitaus größten Mehrzahl der Fälle ein Stehenbleiben auf einer frühen Stufe der Entwicklung darstellen.

Dieser Tatsache gegenüber treten andere Momente, die für die Entstehung der Herzmißbildungen verantwortlich gemacht werden, wie beispielsweise die fötale Entzündung, die Heredität, Lues als Ursachen stark in den Hintergrund.

Es ist verständlich, daß eine Mißbildung um so schwerer und tiefgreifender sein wird, je früher ihre Entstehung in der embryonalen Entwicklung vor sich geht.

Schwalbe hebt diesen Punkt besonders hervor: „Bei allen Formen der Mißbildungen ist die Frage nach der Zeit, in der die Mißbildung zur Anlage und Entwicklung kam, die wichtigste".

Zum Verständnis der hier beschriebenen Herzmißbildungen des Cor biloculare und des Cor triloculare ist die Kenntnis der normalen Entwicklung des Herzens Vorbedingung. Sie muß daher im folgenden kurz berücksichtigt werden; dabei wird es genügen, die für unsere Fälle wichtigen Punkte hervorzuheben und sich im wesentlichen auf die Darstellung der Septenentwicklung zu beschränken.

Das menschliche Herz entwickelt sich aus einer paarigen Anlage, deren Teile bereits in der dritten Woche des Embryonallebens verschmelzen und den Herzschlauch bilden. Von kaudalwärts münden in ihn die Venae omphalo-mesentericae, am oberen Ende setzt er sich in den Truncus arteriosus communis fort. Mit dem Wachstum des an seinen beiden Enden fixierten Herzschlauches in der Längsrichtung verbindet sich eine Krümmung und Drehung, so daß eine S-Form resultiert. Dabei wird der venöse Anteil nach links hinten und kranial, der arterielle nach vorn und kaudal gedreht. Es erfolgt weiterhin eine Sonderung in hintereinander gelegene Abschnitte, wodurch Vorhof- und Kammerteil voneinander abgegrenzt werden, deren Verbindung der Ohrkanal darstellt.

Nunmehr erfolgt durch die Septenanlagen, die noch zu Ende der dritten Embryonalwoche beginnen, die weitere Differenzierung der Herzhöhlen.

Im Vorhof entwickelt sich zuerst das Septum primum *(Born)*, welches die Begrenzung einer Öffnung, des Ostium primum, bildet. Von der hinteren oberen Vorhofswand wächst diesem Septum ein zweites, das Septum secundum, entgegen. Es tritt eine zweite Öffnung auf, die als Ostium secundum bezeichnet wird. Eine kurze Zeit in der Entwicklung des menschlichen Herzens besteht also eine doppelte Verbindung zwischen den beiden Vorhöfen, bis das Ostium primum durch weiteres Wachstum des Septum primum verschlossen wird. Das Ostium secundum bleibt als Foramen ovale mit seiner Bedeutung für den fötalen Kreislauf während des ganzen Embryonallebens bestehen. Von der Umgrenzung des Foramen ovale wird die Valvula foraminis ovalis vom Septum primum, der Limbus foraminis ovalis vom Septum secundum gebildet.

Dem Beginn der Ausbildung des Vorhofseptum folgt wenig später, zu Beginn der vierten Woche, die des Interventrikularseptum.

Von der unteren hinteren Wand (der Gegend der späteren Herzspitze) wächst eine halbmondförmige Falte, das Septum inferius, kranialwärts empor; außen entspricht ihr die Interventrikularfurche. Von der oberen Ventrikelwand kommend, wächst diesem Septum ein zweites, das Septum superius, entgegen. Zunächst stehen die beiden Kammern noch durch eine Öffnung, die im Verlaufe des weiteren Wachstums immer kleiner wird, in Verbindung. Erst durch das Herabwachsen des Septum im Bulbus cordis wird die Kammerseptierung abgeschlossen. Im Truncus sieht man zu Beginn des zweiten Monats zwei Längswülste entstehen, die sich entgegenwachsen und eine Scheidewand bilden, die den Truncus in die Aorta und die Arteria pulmonalis teilt. Der Bulbus cordis, das ursprüngliche Zwischenstück zwischen Kammern und Truncus, beteiligt sich in gleicher Weise an der Septierung. Sein Septum wächst in die Kammer herab und führt, wie bereits erwähnt, durch Verwachsung mit dem Kammerseptum den endgültigen Verschluß des Ostium interventriculare herbei.

Mit dieser Verwachsung ist der Abschluß der Septierung des Herzens erreicht.

Für die beiden beschriebenen Fälle ist aus dieser Darstellung ersichtlich, in welche Zeit des Embryonallebens die Hemmung der Entwicklung fällt. Beim Cor biloculare muß die Hemmung der Septierung bereits in der dritten Woche eingesetzt haben, wenig später nur die beim Cor triloculare.

Weiterhin muß der normale embryonale Kreislauf hier kurz Erwähnung finden, um einen Vergleich mit demselben bei unserem Falle von Cor biloculare — denn nur der intrauterine Kreislauf

kommt hier in Betracht, da das Kind nicht gelebt hat — anstellen zu können.

Nachdem die Entwicklung des Herzens und der Gefäße vor sich gegangen ist, stellen sich die Kreislaufverhältnisse des Fötus folgendermaßen dar: Das von der Placenta durch die V. umbilicalis kommende, hochwertige Blut wird zu seinem größten Teil unter Umgehung der Leber durch eine Kurzschlußverbindung (Ductus Arrantii) der V. cava inferior zugeleitet, der kleinere Teil durchströmt das Kapillarsystem der Leber, ehe er zusammen mit dem Blut der V. portae ebenfalls die V. cava inferior erreicht. Von dieser wird das Blut dem rechten Vorhof zugeführt, gelangt aber nur zu einem kleinen Teil in den rechten Ventrikel, der größere Teil tritt durch das Foramen ovale in das linke Herz ein. Dem rechten Ventrikel wird außerdem das Blut der V. cava superior zugeleitet.

Das fötale Herz arbeitet unter gleichen Druckverhältnissen seiner rechten und linken Hälfte als Doppelpumpe; so erfolgt in der Systole der Ventrikel die Beschickung der Aorta bzw. Pulmonalis mit Blut. Das Pulmonalisblut erreicht größtenteils durch den Ductus arteriosus die Aorta und nur ein kleiner Teil geht in die Äste der Lungenarterien. Von der Aorta aus erfolgt die Versorgung von Kopf und oberen Extremitäten vor dem Zufluß des Ductus arteriosus, so daß diesen das relativ wertvollste Blut zugeführt wird.

Die Hauptmenge des Blutes fließt nach Versorgung des Rumpfes, des Verdauungstraktus und der unteren Extremitäten durch die beiden Aa. umbilicales zur Placenta zurück.

Rekonstruieren wir nun die intrauterinen Blutkreislaufverhältnisse bei unserem Fall von Cor biloculare.

Das hochwertige Blut nimmt seinen Weg von der V. cava inferior zum gemeinsamen Vorhof, wo bereits eine Mischung mit dem Blut der V. cava superior (in unserem Falle V. cava superior dextra et sinistra) stattfindet. Aorta und Pulmonalis werden von dem in den gemeinsamen Ventrikel gelangten Mischblut beschickt. Obere und untere Körperhälfte erhalten also nun Blut der gleichen Qualität, die Bevorzugung des Kopfes und der oberen Extremitäten, die beim normalen embryonalen Kreislauf durch Darreichung eines relativ höherwertigen Blutes erfolgt, fällt also hier fort.

Der weitere Kreislauf entspricht dem normalen völlig. Störungen kommen nicht vor, so daß diese Herzmißbildung für den Träger während des Embryonallebens bedeutungslos ist.

Das ändert sich schlagartig mit dem Einsetzen der Lungenatmung. Auch die Kreislaufverhältnisse im Cor biloculare nach der Geburt sollen hier Erwähnung finden, denn die meisten der zitierten Fälle sind längere Zeit am Leben geblieben, zum Teil wurde sogar ein erstaunlich hohes Alter für eine derart schwere Mißbildung erreicht.

So wurde der Träger des mißbildeten Herzens im Falle *Michaelsohn* beispielsweise 21 Jahre alt. In diesem Zusammenhange möchte ich noch einen, von *Marchand* beschriebenen Fall erwähnen. Es handelte sich um ein Herz mit rudimentärem rechten Ventrikel und Transposition der großen Gefäße, eine Mißbildung, die wegen ihres Ausmaßes in funktioneller Beziehung dem Cor pseudotriloculare gleichzusetzen ist. Auch hier ist das relativ hohe Alter von 21 Jahren, das von dem Träger erreicht wurde, besonders bemerkenswert. Die übrigen Daten sind aus der Tabelle ersichtlich.

Kreislauf im Cor biloculare.

Das durch die Hohlvenen in die gemeinsame Vorhofshöhle kommende venöse Blut mischt sich bereits hier mit dem arteriellen Lungenblut. Dieses Mischblut gelangt in die gemeinsame Ventrikelhöhle, und von dort aus werden sowohl Aorta als auch A. pulmonalis damit beschickt. Das Gleiche tritt ein, wenn der Truncus arteriosus communis bestehen bleibt. Somit erhält der gesamte Körperkreislauf dieses arteriell-venöse Blut, das in seiner Mischung einem Verhältnis von 50:50 zwar nicht gleich, wohl aber häufig nahe kommen wird, und durch den kleinen Kreislauf wird den Lungen ein Blut zugeführt, das zu einem Teile bereits mit Sauerstoff beladen ist.

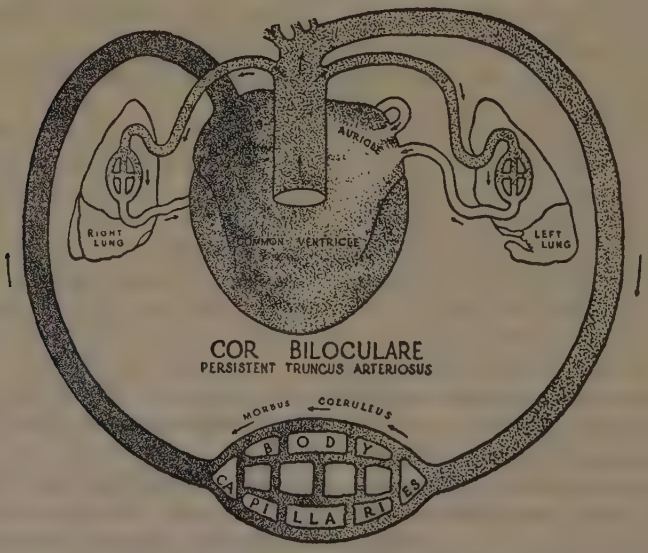

Schema des Kreislaufs im Cor biloculare.
(Nach *Abbott* and *Dawson:* "The clinical classification of congenital cardiac disease". Internat. Clinics, Philadelphia and London 1924.)

Auf die Folgezustände, die eine derartige Blutverteilung für den Organismus nach sich zieht, wird weiter unten bei den klinischen Betrachtungen über die Herzmißbildungen einzugehen sein.

Hier soll zunächst der Kreislauf, wie er sich bei dem zweiten beschriebenen Fall darstellt, erörtert werden.

Kreislauf im Cor triloculare.

Aus der V. cava superior und der V. cava inferior fließt dem rechten Vorhof das venöse Blut zu und gelangt während der Ventrikeldiastole in die gemeinsame Ventrikelhöhle und wird hier mit dem aus dem linken Vorhof zufließenden arteriellen Lungenblut gemischt. Wenn auch diese Mischung nicht eine völlig gleichmäßige sein wird, so erhält doch auch hier der Körperkreislauf ein Blut, welches bereits zu einem Teile CO_2 beladen ist und in gleicher Weise erhalten die Lungen ein solches, das zum Teil schon mit Sauerstoff angereichert ist.

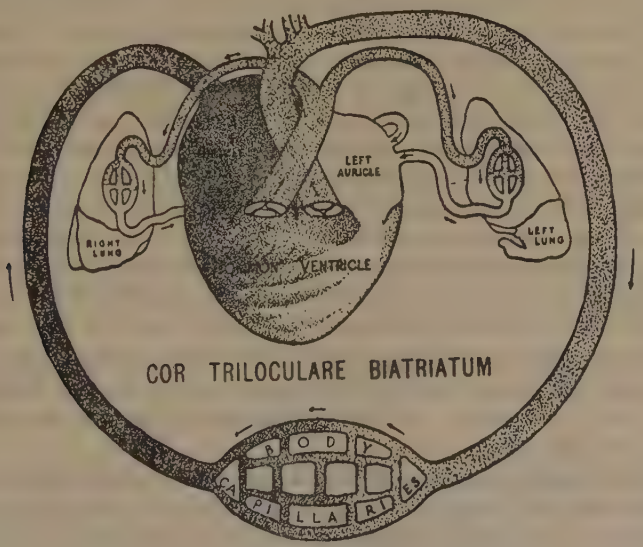

Kreislauf im Cor triloculare biatriatum.
(Nach *Abbott* and *Dawson;* siehe S. 24 dieser Arbeit.)

Bei der klinischen Betrachtung der Fälle erhebt sich zunächst die Frage, ob und mit wie großer Sicherheit es möglich ist, derartige Herzmißbildungen intra vitam zu erkennen. Die klinische Diagnostik eines Cor biloculare oder die eines Cor triloculare stößt auf große Schwierigkeiten. Das steht in einem gewissen Gegensatz zu der exakten Diagnosestellung bei erworbenen Herzvitien, wird aber verständlich, wenn man bedenkt, daß bei diesen eine reiche Erfahrung,

eine oft eindeutige Anamnese und eine bestimmte Kombination der Symptome zur Verfügung stehen, während die Erfahrung bei der so großen Seltenheit dieser Mißbildungen nur ganz gering sein kann, die Anamnese oft keinen Schluß zuläßt und die Symptome sich als sehr unbeständig erweisen.

Als weiteres Moment kommt hinzu, daß oft nicht nur ein, sondern mehrere Teile des Herzens mißbildet sind, daß ein Mißbildungskomplex vorliegt, und die Symptome des einen Vitium von denen eines anderen überdeckt oder ausgeglichen werden.

So würde beispielsweise die Transposition der großen Gefäße in unserem Falle von Cor triloculare, wenn sie allein, ohne jede weitere Anomalie des Herzens bestehen würde, wohl theoretisch denkbar, praktisch jedoch mit dem Leben des Trägers nicht vereinbar sein. Hier muß also — soll eine Lebensmöglichkeit erreicht werden — eine weitere Mißbildung, z. B. wie in unserem Falle das Fehlen des Ventrikelseptum, gleichsam als kompensatorischer Faktor hinzukommen. Würde lediglich eine Transposition der großen Gefäße ohne weitere Mißbildungen vorhanden sein, käme die Aorta aus dem rechten, die Pulmonalis aus dem linken Ventrikel, so würde es zu einem Leerlaufen des Kreislaufs, bzw. der Kreisläufe — denn es existieren ja nun zwei solche, die völlig voneinander getrennt sind — kommen. Der linke Ventrikel erhielte dann das arterielle Blut des linken Vorhofes und schickte es durch die Pulmonalis zur Lunge zurück, und andererseits könnte der große Kreislauf nur mit dem venösen Blut, das dem rechten Ventrikel aus dem rechten Vorhof zufließt, gespeist werden. Hier ist also tatsächlich — soll der Organismus auch nur eine geringe Menge Sauerstoff erhalten — das Bestehen einer weiteren Herzmißbildung eine conditio sine qua non.

Ein ähnliches Bild wie das eines Mißbildungskomplexes können klinisch die Residuen von Erkrankungen liefern, die ein mißbildetes Herz — als einen locus minoris resistentiae — in späteren Lebensjahren befallen haben.

Von den Symptomen, die bei den beschriebenen Herzmißbildungen zu finden sind, ist die Cyanose an erster Stelle zu erwähnen. Wenn sie auch bei einer großen Anzahl der Fälle als prägnantes Symptom im Vordergrund des Krankheitsbildes steht (vgl. auch Tabelle), so fehlt sie doch in anderen nicht minder schweren Fällen beider Mißbildungsarten auch während eines relativ langen Lebens völlig.

So finden wir in unserem Falle von Cor triloculare eine ganz ausgeprägte Cyanose, die seit der Geburt — also 13 Jahre lang — das Krankheitsbild beherrscht hatte und in der Literatur wiederum Fälle, die anatomisch mit dem unsrigen gänzlich übereinstimmen, und die nur vorübergehendes Auftreten oder gar völliges Fehlen von Cyanose zeigten.

Zweifellos gehört die Cyanose trotz dieser Einschränkungen durchaus zur Symptomatologie der angeborenen Herzfehler, wenn ihr auch wegen der Unbeständigkeit ihres Auftretens eine allzu große diagnostische Bedeutung nicht zuerkannt werden kann. Häufig tritt sie bereits in den ersten Lebensjahren auf, in anderen Fällen besteht sie seit Geburt, gelegentlich scheint sie durch interkurrente Krankheiten provoziert zu werden.

Das Wesen der Cyanose zu erklären, haben sich schon die Ärzte vor langer Zeit bemüht. Bereits im 18. Jahrhundert stellte *Morgagni* eine Theorie für das Entstehen der Cyanose auf und führte sie auf eine, durch einen Herzfehler bedingte, Rückstauung des Blutes im Venensystem zurück. *Hunter* betonte als Entstehungsmoment die Durchmischung des arteriellen und des venösen Blutes, eine Ansicht, die bald verlassen wurde, da sie sich nicht mit der Tatsache vereinbaren ließ, daß selbst schwere Mißbildungen des Herzens, die absolut zu einer sogar sehr innigen Durchmischung des Blutes führen müssen, ohne Cyanose einhergehen können.

Der heute vertretenen Ansicht nach sind es mehrere Momente, die für das Entstehen der Cyanose verantwortlich zu machen sind. So wird sie teils auf die Anoxämie zurückgeführt, die durch eine Verminderung des Oxyhämoglobins in den Kapillaren und Venen ausgezeichnet ist, weiterhin kommen Erweiterungen der Hautgefäße, vielleicht auch Neubildungen von Kapillaren, und vor allem die zum Teil enorme Vermehrung der Erythrocyten in Betracht.

In unserem Falle von Cor triloculare, wo ein derart hoher Grad von Cyanose bestand, zeigte das Blutbild eine Erythrocytose großen Ausmaßes (10 Millionen) und eine Hyperglobulie mit 200 % Hämoglobin.

Dem cyanotischen Blut sind besonders eine dunkle Farbe, ein hohes spezifisches Gewicht und schließlich auch eine Verlangsamung der Senkungsgeschwindigkeit eigentümlich.

Die in unserem Falle beobachtete, so hochgradige Steigerung der Erythrocytenzahl darf wohl als eine kompensatorische Erscheinung des Organismus betrachtet werden, indem durch gesteigerte Mehrbildung die eingeschränkte Aufnahmemöglichkeit des einzelnen Erythrocyten als Vermittler des Sauerstoffs auszugleichen versucht wird, um dem Körper eine möglichst ausreichende Menge Sauerstoff zu verschaffen.

Von den weiteren Symptomen, die das Bestehen einer Mißbildung wahrscheinlich machen, ist die oft sehr ausgeprägte Dyspnoe, auch die anfallsweise bei körperlicher Anstrengung in Erscheinung tretende, anzuführen. Ihr Auftreten wurde von manchen Forschern mit Reizung des Atemzentrums durch das CO_2-haltige Blut zu erklären versucht.

Ferner sind zu erwähnen die Herzgeräusche, die jedoch sehr unbeständig sind und keineswegs so typisch, wie etwa das für den Kammerseptumdefekt in den meisten Fällen wahrzunehmende, charakteristische „Preßstrahlgeräusch", und deren Lokalisation, besonders bei Kindern, auf Schwierigkeiten stößt.

Das modernste Hilfsmittel der Herzdiagnostik, das Röntgenbild, zeigt ebenfalls nur wenig Typisches; häufig sieht man eine Verbreiterung des Herzschattens oder eine starke Vorwölbung des zweiten Herzbogens im Röntgenbild.

Wertvoll erweist sich erfahrungsgemäß besonders im frühen Kindesalter der Nachweis anderer Hemmungsmißbildungen als Hinweis auf eine Herzmißbildung. Das Bestehen einer solchen läßt die Annahme eines kongenitalen Herzvitium stets wahrscheinlich erscheinen.

Schließlich kann das Alter des Patienten die Diagnose insofern erleichtern, als man im Säuglings- und Kleinkindesalter ein kongenitales Vitium annimmt, da in diesem Alter erworbene Herzfehler nicht vorzukommen pflegen.

Die Aussichten auf Lebensmöglichkeit sind für den Träger einer so schweren Mißbildung, wie sie das Cor biloculare darstellt, recht gering. Wie aus der Tabelle ersichtlich, wurde in den meisten Fällen nur eine extrauterine Lebenszeit von wenigen Tagen oder Wochen erreicht. Als große Seltenheit ist ein relativ so hohes Alter zu werten, wie es sich im Falle *Rudolf* mit 16 und im Falle *Michaelsohn* mit 21 Lebensjahren fand. Teils ist es die Insuffizienz des mißbildeten Herzens selbst, teils sind es interkurrente Erkrankungen — wie beispielsweise im Falle *Rudolf* eine Lungentuberkulose —, die die Todesursache darstellen.

Etwas günstiger liegen die Verhältnisse beim Cor triloculare. Hier ist die Erreichung eines höheren Lebensalters keine so große Seltenheit; mehrfach wurden Fälle von Cor triloculare beschrieben, deren Träger ein Alter von 50 Jahren erreicht hatten. Dabei darf jedoch nicht übersehen werden, daß ein anderer, wesentlich größerer Teil im Kindes- oder Jugendalter zugrundegeht. Als Todesursachen kommen die gleichen Momente wie beim Cor biloculare in Betracht, so in unserem Falle das Hinzutreten einer Pneumonie.

In diesem Zusammenhang ist weiterhin noch darauf hinzuweisen, daß bei dem völligen Fehlen einer bzw. beider Scheidewände des Herzens die Möglichkeit einer paradoxen Embolie bei beiden beschriebenen Mißbildungsformen in weit höherem Maße gegeben ist, als beim einfachen offengebliebenen Foramen ovale.

Zusammenfassend läßt sich folgendes feststellen.

Die beiden beschriebenen Mißbildungen des Herzens, das Cor biloculare und das Cor triloculare, sind als reine Hemmungsmißbildungen anzusprechen.

Der Zeitpunkt ihrer Entstehung — der Hemmung der Septenbildung — ist in die dritte bis vierte Embryonalwoche zu verlegen.

Das Cor triloculare biatriatum kann dem Typus IIIa der *Spitzer-schen* Theorie angegliedert werden.

Die beschriebenen Mißbildungen sind für die intrauterine Entwicklung des Organismus belanglos.

Ihre exakte Diagnose im späteren Leben ist schwierig, wenn nicht unmöglich. Die auch nicht konstant vorkommende Cyanose von früher Zeit an und gegebenenfalls der Nachweis anderer Mißbildungen können auf die kongenitale Natur des Herzfehlers hinweisen, seine Art aber wird für gewöhnlich erst bei der Obduktion erkannt werden.

Ich möchte nicht versäumen, an dieser Stelle Herrn Professor Dr. *Versé* für die Überlassung des Themas und der Präparate, sowie für die gütige Unterstützung meinen ergebensten Dank zu sagen.

Literatur

Abbott, M. E. and *Dawson, W. T.:* The clinical classification of congenital cardiac disease. International Clinics, Vol. IV. London and Philadelphia 1924.

Arnold, J.: Ein Fall von Cor triloculare biatriatum, Communication der Lungenvenen mit der Pfortader und Mangel der Milz. Virchow-Arch. Bd. 42, 1868.

Ball, R. P.: Cor Biatria Triloculare with Transposition of Arteries. Amerc. Journ. of Diseases of Children. Vol. 30, 1926.

Baumgarth, H.: Ein Cor biloculare mit Dexiocardie. Inaug.-Diss.,, Halle 1902.

Beneke, R.: Über Herzbildung und Herzmißbildung als Funktion primärer Blutstromsformen. Beitr. z. pathol. A. und allg. Path., Bd. 67, 1920.

Bernard: (Zit. nach Arnold, J.).

Breschet: (Zit. nach Lindes).

Chiari, H.: Über ein Cor triloculare bei 4jährigem Knaben. Jahrb. f. Kinderheilkunde, Bd. 14, 1879.

Clar: (Zit. nach Arnold, J.).

Crea Edith, F. W.: Cor triloculare biatria. Lancet 212, 1927.

Corsdreß, O.: Über ein Cor biloculare bei Situs inversus viscerum. Monatsschrift f. Kinderhlk., Bd. 28, 1924.

Deutsch: In: Günzburgs Ztschr. f. klin. Medizin. Bd. 2, Breslau 1850.

Dudzus, M.: Über ein Cor triloculare biatriatum mit Atresie des linken venösen Ostiums. Virchow-Arch. 237, 1922.

Dünner, L.: Zur Klinik und pathologischen Anatomie der angeborenen Herzfehler. Ztschr. f. klin. Med., Bd. 80, Berlin 1914.

Drennan: (Zit. nach Malherbe).

Dagnini, G.: Zwei Fälle von bleibendem Truncus arteriosus communis. Clin. pediatr. 13, 1931.

Davidson, H.: A case of cor triloculare (univentriculare, biatria) with transposition of viscera. Lancet 219, 1930.

Döring, H.: Angeborener Defekt der rechten Lungenarterie. Studien z. Patholog. d. Entwicklung. Jena 1920.

Endo, E.: Cor biloculare in a case of situs inversus totalis. Transactions Japanese pathological soc. 19, Tokyo 1929.

Farre, J. R.: Pathological Researches, Essay I. London 1814.

Favorite, O. G.: Cor biatriatum triloculare with rudimentary right ventricle, hypoplasie of transposed Aorta and patent Ductus arteriosus, terminating by rupture of dilated pulmonary artery. The American Journ. of Medical Sciences, Vol. 187, Philadelphia 1934.

Förster, A.: Die Mißbildungen des Menschen. Jena 1865.

Gierke, Edg.: Hemmungsbildungen des Herzens mit Bemerkungen über den Truncus arteriosus communis. Charité-Annalen *32*, 1908.

Greifenstein: Seltene Anomalien der großen Gefäße bei Mißbildungen des Herzens. Virchow-Arch. 279, 1931.

Grosse, K.: Einige seltene Mißbildungen am Herzen. Inaug.-Diss., Jena 1919.

Henke-Lubarsch: Handbuch der speziellen pathologischen Anatomie und Physiologie, Bd. 2, 1924.

Hu, C. H.: Angeborene Herzmißbildungen (Cor triloculare). The American. Journ. of Pathol., Bd. 5, 1929.

Jäger, O.: Eine seltene Herzmißbildung im Lichte der Spitzerschen Theorie. Beitr. z. patholog. Anatomie u. allgemeinen Patholog., Bd. 80, 1928.

Jaso, E. and *Faudos, P. B.:* Un cas de cœur triloculaire biventriculaire. Arch. méd. Enf. 36, 1933.

Jensen, H.: Ein Cor biloculare. Inaug.-Diss., Greifswald 1912.

Kaufmann: Lehrbuch der speziellen pathologischen Anatomie. Bd. 1, 1931.

Klipstein: Zwei Fälle von kongenitaler Herzmißbildung. Arch. f. Kinderhlk., Bd. XI, 1890.

Knape, W.: Eine seltene Herzmißbildung bei Situs inversus abdominis. Virch.-Archiv 209, 1912.

Konstantinowitsch, v.: Ein seltener Fall von Herzmißbildung. Prager Med. Wochenschr. Nr. 49, 1906.

Lindes, G.: Ein Beitrag zur Entwicklungsgeschichte des Herzens. Inaug.-Diss., Dorpat 1865.

Malherbe, J.: A rare congenital abnormality of the heart. The Leech. Vol. 5, London 1934.

Mann, J. D.: Cor triloculare biatriatum. British med. journ. 1907.

Masayasu, M.: Zur Casuistik angeborener Herzfehler. Inaug.-Diss., Würzburg 1910.

Marchand, F.: Eine seltene Mißbildung des Herzens eines Erwachsenen. Verhandl. d. Pathol. Ges. 12. Tagung, Kiel 1908.

— — Mißbildungen in Eulenburgs Realencyklopädie, 1897.

Meckel, J. Fr.: Handbuch der pathologischen Anatomie, 1812.

Michaelsohn, A.: Einmündung aller Lungenvenen in die persistierende V. cava superior sinistra und Cor biloculare bei 21jährigem Mann. Inaug.-Diss., Frankfurt a. M. 1920.

Mönckeberg: Herzmißbildungen. Studien zur Pathologie der Entwicklung, Bd. 2.

Moissejew, A.: Ein Fall von Cor triloculare biatriatum bei 22jähriger Frau. Patholog. Ges. Leningrad 1928.

Neue Deutsche Klinik. Handb. der praktischen Medizin 1930.

Nußbaum, Sydney: Multiple congenital anomalies: Cor biloculare, complete absence of gall bladder, contraction of diaphragma. Arch. of Pediatr. 48, New York 1931.

Nanagas, J. C.: Two cases of monoventricular heart with atresia and transposition of some of the great vessels. The Anatomical Record. Vol. 19, 1920.

Philipp: Angeborener kindlicher Herzfehler intrauterin wahrgenommen. Ztschr. f. Geburtshilfe u. Gynäkologie 91, 1927.

Pitschel, W.: Ein Fall von Persistenz des Truncus arteriosus communis. Inaug.-Diss., Königsberg 1897.

Rivet, L. et *Girard, L.:* Un cas de malformation cardique avec anomalies multiples de l'appareil circulatoire. Arch. des Maladies du Cœur, Paris 1913.

Rockitansky: Die Defekte der Scheidewände des Herzens. Wien 1875.

Rudolf: A case of cor biloculare. Journ. of Anatomy and Physiol., Vol. 34, London and Cambridge 1899.

Schröder, R.: Über Anomalien der Pulmonalvenen, zugleich ein Beitrag zum Cor biloculare. Virch.-Arch. 205, 1911.

Schwalbe, E.: Morphologie der Mißbildungen, 1909.

Sundberg, A.: Beitrag zur Lehre von der Pathogenese der angeborenen Herzfehler. Nordischer Kongreß f. Innere Med., Stockholm 1904.

Spitzer, A.: Über den Bauplan des normalen und mißbildeten Herzens. Virchow-Arch. 243, 1923.

Thore, M.: (Zit. nach Arnold).

Tow, A.: Cor biloculare with truncus arteriosus and endocarditis. Americ. Journ. Dis. Childr. 42, 1931.

Trillat et *Revol:* Malformation cardique chez un nouveau-né ayant vécu 48 heures. Nourission 23, 1935. (Referat: Centralbl. f. d. ges. Kinderheilkunde, 1936.)

Turner: (Zit. nach Schröder).

Vierordt: Die angeborenen Herzkrankheiten. Nothnagels spezielle Pathologie u. Therapie, XV, 1901.

Volgeding, A.: Klinische u. pathologisch-anatomische Beiträge zu den fötalen Erkrankungen des Herzens. Inaug.-Diss., Halle 1881.

Vrolik: (Zit. nach Lindes).

Wirtensohn: (Zit. nach Lindes).

Wilson, J.: A Description of a very unusual Formation of the human Heart. Philosophical Transactions of the Royal Society of London 1798.

Lebenslauf

Als Sohn des jetzt im Ruhestand lebenden Oberpostkassenrendanten Johannes *Weidemann* und seiner Ehefrau Martha, geb. Kretzner, wurde ich, Kurt *Weidemann,* am 25. August 1909 zu Kassel geboren.

Ich besuchte die Realgymnasien in Kassel und Melsungen und erhielt Ostern 1930 das Zeugnis der Reife.

Während meiner vorklinischen Semester studierte ich in Göttingen, Bonn und Würzburg und bestand dort am 26. April 1933 die ärztliche Vorprüfung. Nach weiterem Studium in Würzburg, Berlin und Marburg bestand ich hier am 18. Dezember 1935 die ärztliche Prüfung.

Meine akademischen Lehrer waren:

in Göttingen: Fuchs, Kühn, Pohl, Stadtmüller, v. Wettstein, Windaus;

in Bonn: Ebbecke, Junkersdorf, Pfeiffer, Sobotta, Stöhr;

in Würzburg: Ackermann, Beller, Bohnenkamp, Flury, v. Frey †, Gauß, Grafe, Hagemann, Knorr, König, Letterer, Lubosch, Meyer, Petersen, Port, Reichardt, Riehm, Schieck, M. B. Schmidt, Schröder, Strieck, Strughold, Wetzel, Wöhlisch, Zieler;

in Berlin: v. Bergmann, Bessau, Heubner, Kalk, Philipp, Rößle, Sauerbruch, Schütz, Stoeckel, Unverricht, Zutt;

in Marburg: Baur †, Boeminghaus, Kehrer, Klapp, Klewitz, Nauck, Rix, Ruete, Schmidt, Schrader, Schwenkenbecher, Uffenorde, Versé.